PathologyOutlines.com

QUOI DE NEUF EN PATHOLOGIE?

Numéro 15 || Septembre 2021

QUOI DE NEUF EN GYNÉCOPATHOLOGIE 2021 : OVAIRE ET TROMPE DE FALLOPE

Gulisa Turashvili[1] et Ricardo Lastra[2]

[1] Département de Pathologie et Médecine de laboratoire, Sinai Health System et University of Toronto, Toronto, ON, Canada

[2] Département de Pathologie, University of Chicago Medical Center, Chicago, IL, Etats-Unis

Correspondance : Gulisa Turashvili, MD, PhD
Département de Pathologie et Médecine de Laboratoire, Sinai Health System et University of Toronto, Toronto, Ontario, Canada
Adresse e-mail : Gulisa.Turashvili@sinaihealth.ca

ORCID
Gulisa Turashvili
https://orcid.org/0000-0001-6125-5865
Ricardo Lastra
https://orcid.org/0000-003-0691-5685

RÉSUMÉ

La 5ème édition des tumeurs des organes génitaux féminins de l'Organisation Mondiale de la Santé (OMS) a été publiée en 2020. Bien que la classification des tumeurs de l'ovaire et de la trompe de Fallope soit essentiellement inchangée par rapport à la dernière (4ème) édition, cette newsletter présente les principaux changements pour ces organes, y compris les tumeurs épithéliales séreuses et non-séreuses, et les tumeurs des cordons sexuels et du stroma.

TUMEURS SÉREUSES

- Dans la 4ème édition, les carcinomes séreux étaient subdivisés en deux sous-types : les carcinomes séreux de bas-grade (CSBG) et les carcinomes séreux de haut-grade (CSHG).
- Il est préférable de considérer les CSBG et CSHG comme des tumeurs fondamentalement différentes de part leur comportement distinct, plutôt que des variantes de la même tumeur.
- Quasiment tous les CSBG se développent dans un contexte de tumeurs ovariennes séreuses de type bénigne ou borderline.
- La plupart des CSHG semblent dériver d'une lésion précurseur, le STIC (serous tubal intraepithelial carcinoma) dans le pavillon tubaire.
- Les nouveaux critères pour l'attribution du site primaire des CSHG sont les suivants :
  - Trompe de Fallope : STIC présent, ou présence d'un CSHG muqueux, ou tout ou une partie de la trompe est inséparable de la masse tubo-ovarienne.
  - Ovaire : les deux trompes de Fallope sont séparées de la masse ovarienne, et pas de STIC ou de CSHG muqueux présent dans les deux trompes de Fallope.
  - Tubo-ovarien : les trompes de Fallope et les ovaires ne sont pas disponibles pour un examen complet, et les résultats pathologiques sont cohérents avec un CSHG extra-utérin.
  - Péritonéal (extrêmement rare) : les trompes de Fallope et les ovaires sont entièrement examinés à l'aide d'un protocole SEE-FIM (Sectioning and Extensively Examining the FIMbriated end) et aucune preuve macro ou microscopique de STIC ou de CSHG dans les trompes de Fallope ou les ovaires.
  - Ces critères permettent de classer environ 80 % des CSHG comme tubaires primaires.
- Tumeur séreuse borderline est l'unique terme recommandé :
  - Les terminologies obsolètes qui ne sont plus recommandées comprennent : tumeur séreuse à prolifération atypique, tumeur séreuse de faible potentiel malin, tumeur séreuse semi-maligne et CSBG non-invasif / tumeur séreuse borderline micropapillaire (cette dernière entité n'est plus considérée synonyme de CSBG non-invasif).

TUMEURS ÉPITHÉLIALES NON-SÉREUSES

- La terminologie ci-dessous n'est plus recommandée :
  - Tumeur de prolifération atypique ou tumeur de faible potentiel malin pour toute tumeur épithéliale (mucineuse, endométrioïde, séro-mucineuse, à cellules claires, Brenner).

CARCINOME SÉRO-MUCINEUX

- Défini auparavant comme un carcinome composé principalement d'épithélium séreux et mucineux de type endocervical, souvent avec des foyers de différenciation malpighienne, endométrioïde ou à cellules claires.
- Considéré dorénavant comme un sous-type d'adénocarcinome endométrioïde avec différenciation mucineuse (**Image 1**).

LES NOUVEAUX SOUS-TYPES DE TUMEURS ÉPITHÉLIALES

- L'adénocarcinome mésonéphrique-like :
  - Composé de patterns architecturaux multiples (tubulaire, glandulaire / pseudoendométrioïde, canalaire, papillaire, solide), un matériel intraluminal éosinophile colloïde-like, une chromatine dense ou vésiculaire, des nucléoles discrets et un encombrement nucléaire, et une absence de différenciation malpighienne ou mucineuse.
  - Positive pour GATA3, TTF1, CD10 (marquage luminal) et PAX8, et négative pour les récepteurs hormonaux et WT1, et une expression de p53 de type « sauvage ».
  - Généralement unilatéral et diagnostiqué au stade I chez des femmes ménopausées.
  - Peut se développer à partir de reliquats embryonnaires mésonéphriques para-ovarien ou de tumeurs müllériennes présentant une transdifférenciation mésonéphrique.
  - Peut être associé à de l'endométriose, des cystadénomes, des adénofibromes, tumeurs borderline et CSBG.
  - Les altérations moléculaires les plus fréquentes comprennent les mutations de *KRAS*, la perte de 1p et le gain de 1q, alors que les mutations de *NRAS* et *PIK3CA* sont rares.
  - Les tumeurs qui coexistent avec une tumeur séreuse démontrent des altérations moléculaires communes (mutations de *KRAS* ou *NRAS*).
  - Le pronostic est inconnu en raison de sa rareté.
- Le carcinome dédifférencié :
  - Une tumeur biphasique composée d'un carcinome indifférencié (croissance en nappe de cellules monotones, discohésives, rondes, rhabdoïdes à fusiformes avec de nombreuses mitoses, souvent nécrosées et d'abondants lymphocytes infiltrant la tumeur) et d'un contingent différencié (généralement un adénocarcinome endométrioïde de bas grade, rarement un carcinome séreux), avec souvent une interface abrupte entre les deux (Image 2).
  - Les zones indifférenciées sont focalement positives pour l'EMA, la pan-kératine et la CK18, focalement positives à négatives pour le PAX8, et négatives pour les récepteurs hormonaux et l'E-cadhérine, avec une

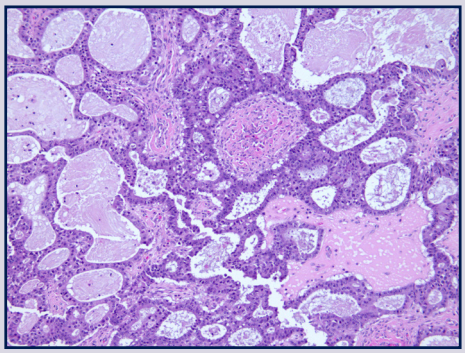

Image 1: Adénocarcinome endométrioïde avec différenciation mucineuse.

Les auteurs n'ont pas reçu de compensations de Bio-Techne

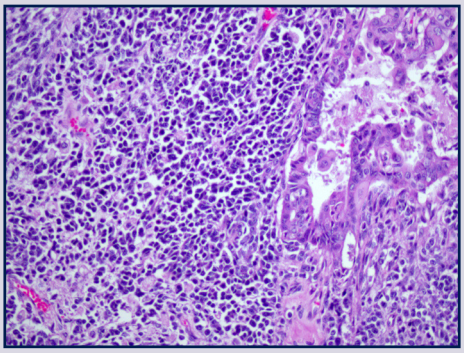

Image 2: Carcinome dédifférencié composé de carcinome indifférencié et d'adénocarcinome endométrioïde de bas grade.

perte commune de SMARCA4 (BRG1), SMAR-CA2 (BRM), SMARCB1 (INI1) ou ARID1A, une incapacité à réparer les mésappariements de l'ADN dans un tiers des cas et une expression typique de p53 de type sauvage.
- Généralement diagnostiqué à un stade avancé, avec une extension ganglionnaire pelvienne et para-aortique et un mauvais pronostic.

- Le carcinosarcome :
  - Une tumeur biphasique composée d'éléments carcinomateux de haut grade et d'éléments sarcomateux.
  - Considéré dorénavant comme une variante de carcinome plutôt qu'une vraie tumeur mixte épithéliale-mésenchymale.
- Le carcinome mixte :
  - Les véritables carcinomes mixtes sont rares.
  - Ne doivent être diagnostiqués que lorsqu'au moins deux types de tumeurs sont clairement reconnaissables sur les coupes colorées à l'hématoxyline-éosine, avec des différences morphologiques et de préférence immunophénotypiques distinctes.
  - Chaque histotype avec leurs pourcentages doit être inclus dans le compte rendu (pas de pourcentage minimum requis).
  - Les histotypes associés à l'endométriose sont les plus courants, par exemple les carcinomes endométrioïdes et les carcinomes à cellules claires (Image 3).

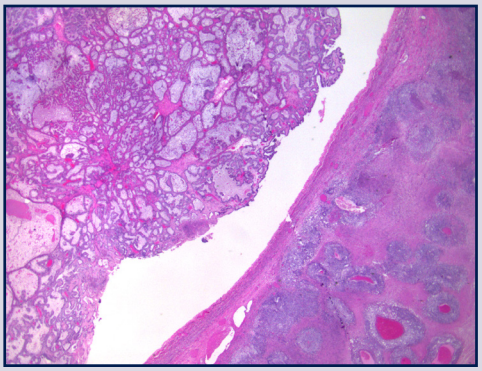

Image 3: Carcinome mixte composé de cellules claires et adénocarcinome endométrioïde.

TEST AUXILIAIRE

- L'expression aberrante de p53 fait référence à trois profils d'immunomarquage associés à la mutation de *TP53*:
  - La surexpression (forte expression nucléaire dans >80 % des cellules tumorales).
  - Absence totale de coloration nucléaire (avec contrôles satisfaisants).
  - Expression cytoplasmique non équivoque.

TUMEURS DES CORDONS SEXUELS ET DU STROMA

- La plupart (>90%) des tumeurs à cellules de la granulosa (TCG) de type adulte présentent des mutations somatiques de *FOXL2*.
- Les tumeurs à cellules de Sertoli-Leydig (TCSL) peuvent héberger des mutations de *DICER1* ou *FOXL2* et sont maintenant classées en trois sous-types moléculaires :
  - Les tumeurs mutantes *DICER1* présentent des mutations de points chauds (ou hotspots), somatiques (~50%) ou germinales (69%), dans le domaine RNase IIIb de *DICER1*, une endoribonucléase impliquée dans le traitement des microRNA et la régulation de l'expression des gènes.
    - » Apparaissent chez les jeunes patients et induisent des symptômes d'hyperandrogénie.
    - » Modérément ou faiblement différenciées avec éléments rétiformes ou hétérologues (ces deux derniers prédisent des mutations de *DICER1*) (Image 4).

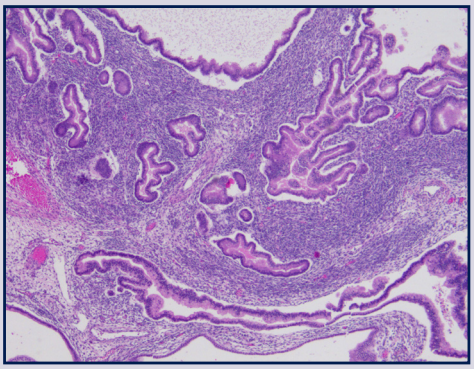

Image 4: Tumeur de Sertoli-Leydig modérément différenciée avec des éléments hétérologues (glandes bordées par un épithélium de type intestinal) et mutation somatique de *DICER1*.

  - Les tumeurs mutantes *FOXL2* présentent des mutations c.402C>G (p.Cys134Trp) qui régulent de façon positive *CYP19A1* codant pour l'aromatase.
  - Elles surviennent chez les patientes ménopausées et induisent des symptômes d'hyperœstrogénie.
  - Modérément ou faiblement différenciées et dépourvues d'éléments rétiformes ou hétérologues.
  - Signalés dans 0 à 22 % des cas.
  - Les mutations de *FOXL2* et de *DICER1* sont mutuellement exclusives.
    - » Tumeurs de type sauvage *DICER1*-*FOXL2* :
  - Apparaissent chez des patients d'âge intermédiaire.
  - Bien différenciées, sans éléments rétiformes ou hétérologues.
- Les tumeurs stromales microkystiques présentent des mutations CTNNB1 ou, moins fréquemment, des mutations de l'APC et peuvent représenter une manifestation extracolonique de la polypose adénomateuse familiale.
- Les carcinomes à petites cellules de type hypercalcémiant présentent des mutations délétères germinales ou somatiques de SMARCA4, qui fait partie du complexe SWI/SNF, entraînant la perte d'expression de la protéine SMARCA4.
- Le gynandroblastome a été réintroduit (Image 5).

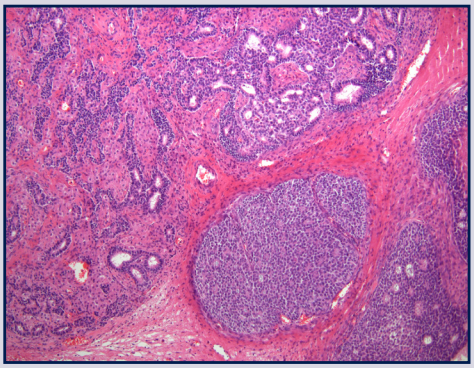

Image 5: Gynandroblastome composé de tumeur à cellules de Sertoli-Leydig et tumeur de la granulosa de type adulte.

  - Défini comme une tumeur des cordons sexuels et du stroma avec un mélange de tissue ovarien (TCG de type adulte ou juvénile) et testiculaire (tumeur à cellules de Sertoli ou TCSL).
  - Le plus souvent composée d'une composante prédominante de TCSL et d'un composant plus petit de TCG juvénile, exprimant tous deux des marqueurs du cordon sexuel, avec parfois des mutations *DICER1* partagées.

A la Rencontre des Auteurs

Dr Turashvili fait partie du comité éditorial de PathologyOutlines depuis 2020. Elle est originaire de Géorgie et a réalisé son internat en pathologie au Canada et aux Etats-Unis. Elle est actuellement titulaire à l'hôpital Mount Sinai Hospital et l'université University of Toronto en tant que pathologiste (en pathologie gynécologique et mammaire) et professeur adjointe.

Dr Lastra fait partie du comité éditorial de PathologyOutlines depuis 2020. Il est actuellement professeur adjoint en pathologie à la faculté University of Chicago Medical Center, où il est également le directeur du programme de fellowship en gynécopathologie.

Les auteurs n'ont pas reçu de compensations de Bio-Techne.

Traducteur médical: Dr Audrey Caudron, MPhil, MBBS, FRCPA